AUS DER KLINISCHEN ABTEILUNG DES ZAHNÄRZTLICHEN
INSTITUTES DER UNIVERSITÄT BASEL
(Vorsteher: Prof. Dr. Oscar Müller)

Histologische Untersuchungen an Pulpapolypen

INAUGURAL-DISSERTATION

zur Erlangung der Doktorwürde der Zahnheilkunde
der medizinischen Fakultät
der Universität Basel

Vorgelegt von

JÖRG ODERMATT
von Dallenwil (Nidwalden)

1943 / Druck der Buchdruckerei „Das Aufgebot", Buochs

AUS DER KLINISCHEN ABTEILUNG DES ZAHNÄRZTLICHEN
INSTITUTES DER UNIVERSITÄT BASEL
(Vorsteher: Prof. Dr. Oscar Müller)

Histologische Untersuchungen an Pulpapolypen

INAUGURAL-DISSERTATION

zur Erlangung der Doktorwürde der Zahnheilkunde
der medizinischen Fakultät
der Universität Basel

Vorgelegt von

JÖRG ODERMATT
von Dallenwil (Nidwalden)

1943 / Druck der Buchdruckerei „Das Aufgebot", Buochs

Von der medizinischen Fakultät Basel genehmigt auf Antrag von Herrn Prof Dr. O. Müller

Tag der Promotion: 22. Januar 1943

R. UNIV.
BIBLIOTHEEK
LEIDEN

Jedem Zahnarzt ist es schon zugestoßen, daß er bei der Untersuchung der Zähne eines Patienten an irgendeinem, stark zerstörten Zahne eine rosarot gefärbte, kleine Warze entdeckt hat. Einstechen mit einer Sonde löste beim Patienten keine Schmerzempfindung aus. Die Warze ließ sich auch leicht rings vom Boden der Kavität abheben, sie war nirgends mit dem umgebenden Zahnfleisch verwachsen. Es handelte sich um eine pulpitis granulomatosa oder um einen sogenannten Pulpapolypen.

Die Vorbedingung zur Entstehung eines Pulpapolypen ist die Pulpitis chronica. Es handelt sich dabei um eine Entzündungsform, bei der die pathobiologischen Bedingungen wesentlich günstiger liegen als bei der acuten Form der Pulpitis. Sei es, daß die Virulenz der Entzündungserreger herabgesetzt ist, sei es, daß die Widerstandsfähigkeit der restlichen gesunden Pulpa erhöht ist.

Aus dem ständigen Kampfe dieser beiden Gegner resultiert dann das Niemandsland: die Abszeßmembran.

Grundlegend für eine chronische Abszedierung der Pulpa ist eine Eröffnung der Pulpakammer durch fortschreitende Dentinkaries und erfolgender Einbruch des Pulpadaches. Da durch das breite Eröffnen und Wegbrechen überhängender Dentinmassen eine gewisse Reinigung des ganzen kariösen Bezirkes eintritt, zudem ein Luftzutritt ermöglicht wird, werden die Wachstumsverhältnisse der Mikroben verschlechtert und die Masse der autotoxischen Produkte wird gleichfalls verringert. Zudem wird dem Sekret der oberflächlich liegenden Infiltrations- und Abszeßherden ein regelmäßiger Abfluß nach außen ermöglicht.

Kommen nun zu den äußern günstigen Momenten günstige innere dazu, wie: widerstandsfähige, strukturell (bes. Gefäßsystem) wohlerhaltene Pulpa, kräftiger, abwehrfähiger Organismus des Trägers, so folgt der Reinigung der geschwürigen Wunde die Bildung frischer, lebensfähiger Granulationen, die sich allmählich über das Niveau der einstigen Demarkationszone erheben, weiterwachsen und die Höhle ausfüllen können: es entsteht der Pulpapolyp, die pulpitis granulomatosa seu proliferativa.

Zusammenfassend kann also gesagt werden, daß das Maß der Reize, die die freiliegende Pulpa treffen, kein großes sein darf, daß die Vitalität der Pulpa nicht nennenswert gelitten haben darf, daß ein möglichst großer und breiter Zugang zum Pulpacavum vorliegen muß und daß endlich überhängende Dentinreste, die eine Retention begünstigen würden, verschwinden müssen und so die Vorbedingungen für das Entstehen eines Pulpapolypen geschaffen sind.

Nach der Reinigung der Geschwürsfläche entwickelt sich nun Granulationsgewebe in die Höhle hinein und kann sich allmählich bis über den Raum der Kronenpulpa hinaus ausdehnen, sodaß es sich auch makroskopisch leicht als kleine, rötliche Fleischwarze in der Kavität erkennen läßt.

Allgemein beobachten wir an gut ausgebildeten Pulpapolypen vier Schichten. Zuoberst, der Mundhöhle zu, eine Lage nekrotischen und nekrobiotischen Gewebes. Als zweite Schicht folgt eine Zone stärksten Zell- und Kapillarreichtums, die meist eine stark verdickte Intima aufweisen. Diese Schicht geht über in eine Zone, in der reihenförmig angeordnete Rundzellen mit Faserbezügen abwechseln. Daran schließt sich als vierte Schicht mehr oder minder gut erhaltenes Pulpagewebe an, das von Rundzellen reichlich infiltriert erscheint und den Stiel des pilzförmigen Polypen darstellt.

Wenn nun bei der weiteren Ausdehnung solche Pulpapolypen mit dem benachbarten Zahnfleischrand in engste Berührung treten und das Epithel des Zahnfleischrandes infolge Entzündung (ging. marg. chron.) nach Verlust des stratum corneum gelockert und zur Proliferation gereizt war, dann breitet sich das Mundhöhlenepithel gerne auch auf den anliegenden Pulpapolypen aus: die ganze entzündliche Neubildung weist einen Epithelüberzug auf.

Die stärkere Vergrößerung im Mikroskop eines solchen epithelialisierten Pulpapolypen läßt alle charakteristischen Merkmale des Mundschleimhautepithels, die basale Zellage, die papilläre Anordnung des subepithelialen Gewebes, sogar eine Art stratum corneum erkennen. Das subepitheliale Gewebe ist verhältnismäßig zellarm, weiter nach der Tiefe zu tritt aber dann wieder das Granulationsgewebe zutage. Mit einer solchen Epithelialisierung ist zweifellos auch eine größere Resistenz und Dauerhaftigkeit der kleinen, entzündlichen Neubildung geschaffen.

Mit dem echten Pulpapolypen können zwei recht ähnlich aussehende Gebilde verwechselt werden. Einmal der Zahnfleischpolyp und dann der Wurzelhautpolyp. Die ersteren sind indessen leicht dadurch abzugrenzen, daß sie unschwer aus der Kavität herausgewälzt werden können. Zudem sind sie z. B. auf Stich mit einer Sonde schmerzempfindlich. Schwieriger ist die Differenzialdiagnose gegenüber dem Wurzelhautpolypen, wie sie gerne nach Zerstörung der Dentinwurzelbrücke entstehen. Im mikroskopischen Praeparat ist der Unterschied natürlich ohne weiteres erkennbar, da hier die Zusammenhänge mit dem Periodontium sofort ins Auge springen und das Fehlen der Wurzelpulpa jeden Gedanken an einen Pulpapolypen ausschließt.

Die Umbauvorgänge unter den Pulpapolypen

Nicht nur unter solchen echten, aus dem Pulpakanal stammenden Polypen, sondern selbst bei solchen, die aus der Bifurkation kommen, beobachten wir nun eigenartige Neubildungen von Hartsubstanzen.

Die Zahnpulpa hat durch die Entstehung zuerst der Schmelz-, dann der Dentinkaries, durch die erfolgte pulpitis acuta bis zur pulpitis granulomatosa schwere Schädigungen erlitten; sei es durch Bakterientoxine, sei es durch direkte Gewalteinwirkung von Speisen, die beim Kauakt in die kariöse Höhle hereingepreßt wurden. Erst durch die Reinigung der Geschwürsfläche konnte sich das Pulpagewebe einigermaßen erholen. Es zeigt sich dies durch die vermehrte Bildung von jungem Granulationsgewebe — Resorbtionsgewebe —, durch das Proliferieren desselben und das Auswachsen als Pulpapolyp.

Wohl tritt eine Regeneration des Pulpagewebes ein, aber das Gewebe hat durch die Abwehrreaktionen gegen die mannigfachen Toxinwirkungen, durch die Ausbildung von ganzen Fibrillenzügen, durch die Einwanderung von Bindegewebszellen so stark gelitten, daß es nicht mehr fähig ist, hochdifferenziertes Dentin zu bilden. Die Odontoblasten sind zu Grunde gegangen und an Stelle der weiteren Dentinbildung tritt die Knochenneubildung.

Wie kommt die Produktion von Knochen durch das Pulpagewebe zustande?

An sich ist der Uebergang von Bindegewebe in Knochen keine so seltene Erscheinung, wir sehen ihn selbst an den Bindesubstanzen in der Lunge, in den Muskeln etc. sich vollziehen.

Die Restpulpa unter einem Pulpapolypen zeigt ein ganz spezielles Bild. Sie ist durchzogen von prall gefüllten Kapillarsträngen, von derbem, zellarmem, fibrillärem Bindegewebe, welches fähig ist, Hartsubstanzen zu bilden, die mit oder ohne vorangehenden Dentinresorptionen an die Wurzelkanalwände angelagert werden. Zur Erklärung für das Auftreten dieses faserigen Bindegewebes mit anschließender Hartsubstanzbildung müssen wir verschiedene Möglichkeiten in Betracht ziehen, wobei in erster Linie an die Erscheinungen der Pulpametaplasie und die Einwanderung von Periodontalgewebe in den Pulparaum zu denken wäre.

Welcher Art die biologischen Vorgänge sind, die wir unter dem Begriff: „Metaplasie" zusammenfassen, erläutern uns am besten die Ausführungen von Borst (aus: Das pathologische Wachstum): „Es kommt vor, daß ein fertig differenziertes Gewebe in morphologischer und funktioneller Beziehung den Charakter eines andern Gewebes annimmt, und man faßt alle derartigen Vorgänge unter dem Begriff Metaplasie zusammen. Die Veranlassung zu metaplastischen Prozessen ist durch Veränderung der Bedingungen gegeben, unter den die Zellen leben."

Auf unseren Fall angewendet: Das Pulpagewebe, dessen ursprüngliche, normale Aufgabe die Ernährung und Erhaltung des Zahnes ist, wurde durch äußere, pathologische Einwirkungen verändert, die Lebensbedingungen gegenüber der normalen Pulpa sind andersartig geworden, das Gewebe hat seinen ursprünglichen Charakter eingebüßt, es sind Gewebsveränderungen eingetreten, die das Pulpagewebe befähigen, Metaplasien zu bilden.

Die Ursache der Knochenbildung kann aber auch im periodontalen Gewebe liegen, das in die Kanalräume einwachsen kann unter gleichzeitiger Resorption des Pulpagewebes. Dieses jugendliche Granulationsgewebe kann Zementgewebe bilden. Es würde dies als eine resorptive Einschmelzung des Pulpengewebes und dessen Substitutionen durch Wurzelhautgewebe bedeuten: durch die vorangegangenen Schädigungen, die die Pulpa durch das Vordringen der Entzündung erlitten hat, ist die Pulpa abbaureif geworden. Das periodontale Gewebe wächst durch das foramen appicale ein, be-

ginnt das durch toxische Produkte, Gefäßschädigungen zur Entzündung gebrachte Gewebe zu resorbieren und dort, wo die Resorption vollendet ist, Knochen zu bilden.

Wir haben also zwei Vorgänge zu unterscheiden, die zur Knochenbildung unterhalb eines Pulpapolypen führen. Der erste Entstehungsmodus, die Metaplasie, spielt sich im lebenden Pulpagewebe ab, indem dort praeformierte Fibrillen und Bindegewebszellen die Grundlage für den Knochen bilden.

Nach dem andern Modus ist das Pulpagewebe nur insofern beteiligt, als es auf das periodontale Gewebe den Anreiz zur Resorption und damit zum Einwachsen und zur Substitution gibt, also durchaus passive Funktionen ausübt.

Wir beobachten vier Arten von Knochenneubildungen:

Erstens einmal die Anlagerung von Knochen an die Kanalwände. Ihrer morphologischen Struktur nach besteht sie aus feinen Fibrillen mit spärlich unregelmäßig gemischten stärkeren Bündeln, die im großen und ganzen parallel der Kanalwand und den Fibrillen der Restpulpa verlaufen. Außer an der unmittelbaren Randzone gegen das Dentin beobachten wir zahlreiche Einlagerungen von Knochenkörperchen, deren Ausläufer vielfach miteinander anastomosieren. Der Uebergang vom Knochen zum Dentin findet teilweise sehr schroff statt, sodaß die Dentinkanälchen wie abgeschnitten erscheinen. Dies rührt daher, daß die Odontoblastenschicht zerstört worden ist und sich deshalb die neue Hartsubstanz direkt an das Dentin anlagern kann. Es können sogar von Knochen eingeschlossene Odontoblasten gefunden werden.

Die zweite Art der Knochenneubildung beruht auf dem vorherigen Abbau des Dentins durch Osteoklastenriesenzellen. Der Dentinrand erscheint durch die Lakunenbildungen aufgefranst und der Uebergang von Knochen in Dentin ist unregelmäßig.

Die dritte Art der Neubildung erscheint im Pulpagewebe selbst, allseitig umschlossen von diesem. Wir beobachten Knochenbälkchen, die isoliert im Pulpagawebe liegen, andere haben sich sekundär mit Knochenbalken, die fingerförmig vom Wandknochen in das Pulpagewebe hineinragen, verbunden.

Diese ersteren drei Arten beobachten wir hauptsächlich bei älteren Pulpapolypen bei denen also die Regenerationen schon ziemlich stark fortgeschritten sind. Dabei hat das Pulpagewebe

seinen resorptiven Charakter zur Hauptsache eingebüßt und wir sehen nur noch seine Ausbautätigkeit.

Bei beginnenden Polypen, bei denen die Bildung der Geschwürsfläche noch nicht in allzu großer Ferne liegt, bei denen also in den Wurzelkanälen noch reichlich Granulationsgewebe vorhanden ist, zugleich aber das Pulpagewebe regeneriert, anbaufähig wird, beobachten wir Abbau von Dentin und Anbau von Knochen neben einander, die vierte Art.

Sehr schön können wir diese Art des Dentinabbaues und gleichzeitigem Knochenanbau in den Seitenkanälchen der Pulpa beobachten. Die Seitenkanälchen der Pulpa, oder Markkanäle, wie sie auch genannt werden, sind Verzweigungen, die auf verschiedener Höhe der Wurzel vom Wurzelkanal abgehen, sich durch das Dentin hinziehen, bis sie am Periost endigen. Sie stellen daher in Ein- und Mehrzahl die Verbindung der Pulpa mit dem Periost her.

So erscheint sehr oft, inmitten des Dentin, weit von der Pulpa und vom Periodontium entfernt, scheinbar ohne jeden Zusammenhang mit einer der beiden, eine Resorptionslakune. Meist befindet sich dabei eine stark erweiterte, prall gefüllte Kapillare im zentralen Teil. Es handelt sich dabei um ein Pulpa-Seitenkanälchen, das quer getroffen ist. Um das Kanälchen finden sich junge Knochenzellen, deren Ausläufer strahlenförmig sich gegen das Dentin hinziehen. Daß es junge Knochenzellen sind ist daraus ersichtlich, daß ihre charakteristischen Höhlen, in denen sie liegen, teils typisch, teils noch nicht sehr typisch ausgebildet sind. Der Uebergang von Dentinsubstanz in Knochensubstanz ist schroff, d. h. es kann kein Osteoklastensaum, keine Riesenzellen, nichts von normalen Abbauzellen festgestellt werden. Die Grenze zwischen Knochen und Dentin ist einzig durch eine sehr schmale Linie gekennzeichnet, auf deren einen Seite Dentin, mit den charakteristischen Dentinkanälchen, und auf deren andern Seite der Knochen mit seinen typischen Knochenkörperchen liegen. Mehr zentralwärts der Resorptionsstelle sind denn auch die wohlausgebildeten Knochenkörperchenhöhlen zu beobachten.

Verfolgt man nun ein solches Pulpaseitenkanälchen, so kann man von seinem Ursprung bis zu seinem Ende diese Dentinresorptionen und Knochenanlagerungen verfolgen.

Aus diesen Beobachtungen können wir nun folgern, daß die Pulpa, obwohl sie durch die mannigfaltigen, pathologischen Vor-

gänge sehr stark geschwächt ist, sich trotzdem teilweise regeneriert, daß sie sich trotzdem durch verschiedene Substanzneubildungen zu schützen weiß. Und dies alles aus sich heraus, aus eigenem Antrieb. Wie viel eher wird dies Ziel erreicht werden, wenn der Zahnarzt ihr durch kunstgerechte Behandlung, durch die Asepsis, durch Hereingabe von arteigenem Material wie z. B. Elfenbein, hilft, sich zu regenerieren. Die erkrankte oder verletzte Pulpa ist nicht, wie es früher von Peckert und Rebel verfochten wurde, ein verlorenes Organ, sondern sie hat große reparative und regenerative Fähigkeiten, die mit Unterstützung des Zahnarztes zu ihrer vollständigen Gesundung und damit zu Erhaltung des Zahnes führen können.

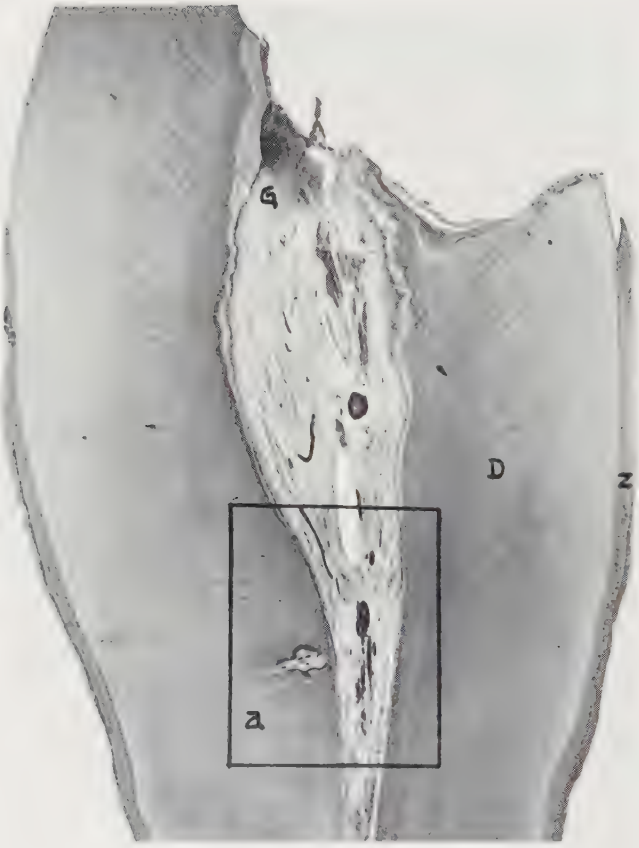

D = Dentin
Z = Zement
G = Granulationsgewebe des Polypen

Abb. 1

Beginnender Pulpapolyp, stark hyperämische Blutgefäße.

Abb. 2
Beginnender Pulpapolyp. Vergr. Stelle a aus Abb. 1.

K = Knochenneubildung
D = Dentin

Abb. 3
Stärkere Vergrößerung der Stelle a aus Abb. 1.
Wolkenförmiger Anbau von Knochen.

D = Dentin
K = Knochengewebe mit jungen Knochenkörperchen

Abb. 4

Stärkste Vergrößerung der Stelle a aus Abb. 1.

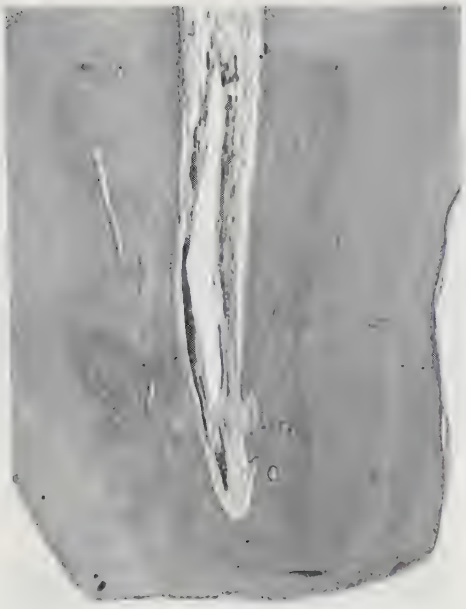

Abb. 5
Seitenkanälchen längs mit mächtiger Knochenneubildung in dessen Umgebung.



Abb. 6
Seitenkanälchen quer mit Verzweigungsstelle eines Blutgefäßes.

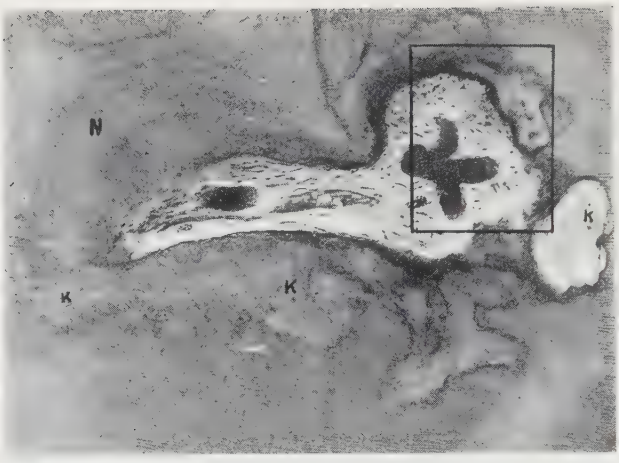

K = Knochenkörperchen
N = Neugebildeter Knochen

Abb. 7

Abb. 6 vergrößert. Einzelne Knochenkörperchen sind deutlich sichtbar.

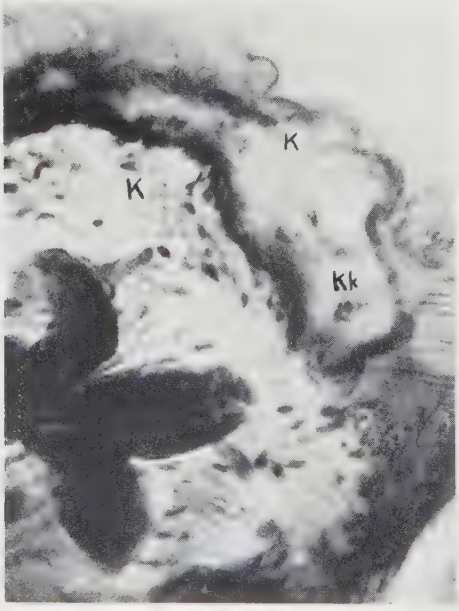

K = Neugebildeter Knochen
Kk = Knochenkörperchen

Abb. 8

Stark vergr. Partie aus Abb. 7.

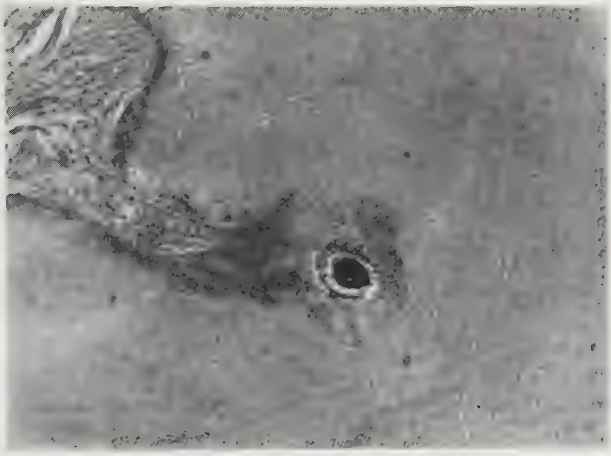

Abb. 9
Abzweigstelle eines Seitenkanälchens



D = Dentin
K = Knochen
Bl = Blutgefäß in Seitenkanälchen

Abb. 10
Vergrößerte Partie aus Abb. 9.



O = Osteoklasten
K = Knochen mit
Kk = Knochenkörperchen

Abb. 11

Resorption und Apposition neben einander hergehend.

O = Osteoklase
A = Apposition

Abb. 12.

Vergrößerung aus Abb. 11. Osteoklase und Apposition von Knochen.

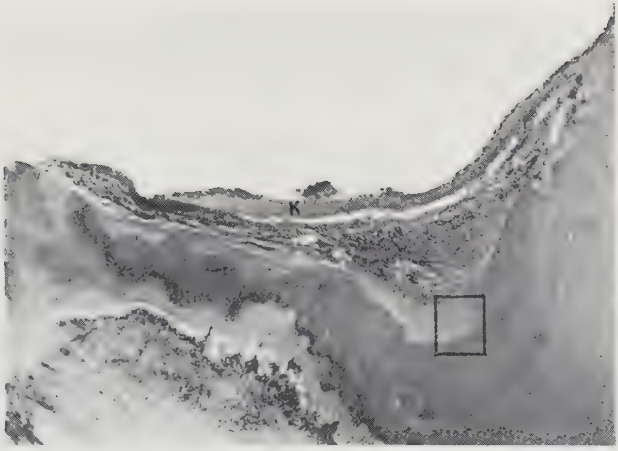

K = Knochenbalken

Abb. 13

Bildung eines ganzen Knochenbalkens.

P = Polypengewebe
K = Knochenzellen

Abb. 14

Starke Vergrößerung aus Abb. 13. Knochenanbau mit Knochenkörperchen.

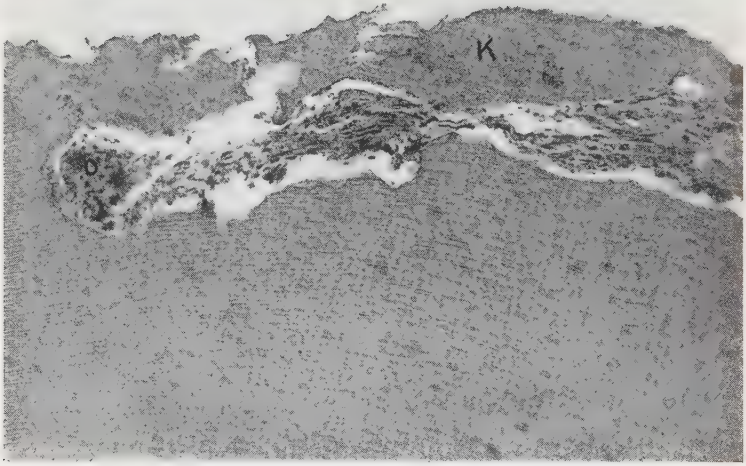

O = Osteoklasten
K = Knochen mit Knochenkörperchen

Abb. 15

Vergrößerung aus Abb. 11. Osteoklasten.

Herrn Prof. Dr. O. Müller möchte ich an dieser Stelle meinen aufrichtigen Dank aussprechen für seine Anregungen und Mithilfe beim Entstehen dieser Arbeit. Auch Fräulein G. Havrlik und Fräulein Menly bin ich zu Dank verpflichtet.

Literatur-Verzeichnis

Euler-Meyer	Pathohistologie der Zähne, 1922.
Rebel	Beiträge zur Pulpaamput. (Vierteljahrsschrift für Zahnheilkunde, 1932, Heft 1.)
Wannemacher	Ein Beitrag zur pathologischen Histologie der Pulpa. (D. Monatsschrift für Zahnheilkunde, 1927.)
Zilkens	Gewebsveränderungen der Pulpa. (Fortschritte der Zahnheilkunde, 8. Band, 1932.)
Euler	Ein eigenartiger Fall von Zementneubildung im Wurzelkanal. (Deutsche Monatsschrift für Zahnheilkunde, 1909.)
Kantorowicz	Handbuch der gesamten Zahnheilkunde.
Port-Euler	Lehrbuch der Zahnheilkunde.
W. v. Möllendorf	Lehrbuch der Histologie.